

**FIȘA CU INFORMAȚII ȘI DATE REFERITOARE LA RĂNIREA/UCIDEREA  
ANIMALULUI DOMESTIC, DE CĂTRE EXEMPLARE DIN SPECII DE FAUNĂ DE  
INTERES CINEGETIC**

1. Medicul veterinar de liberă practică împuternicit care a făcut inspecția sanitară veterinară:

Numele și prenumele:
Circumscripția:
Date de contact (telefon, e-mail, fax):
Data și ora efectuării inspecției:
Însoțitori, observatori la inspecție (Numele și prenumele, calitatea, datele de contact):
.....
.....

2. Data și locația incidentului:

Data:	Ora:
Localitatea:	Județul:

3. Identificarea animalului domestic ucis/rănit:

Specia:	Sexul:	Vârsta:	Greutatea:
Proprietarul animalului:			
Crotalia nr./ alte mărci de identificare:			

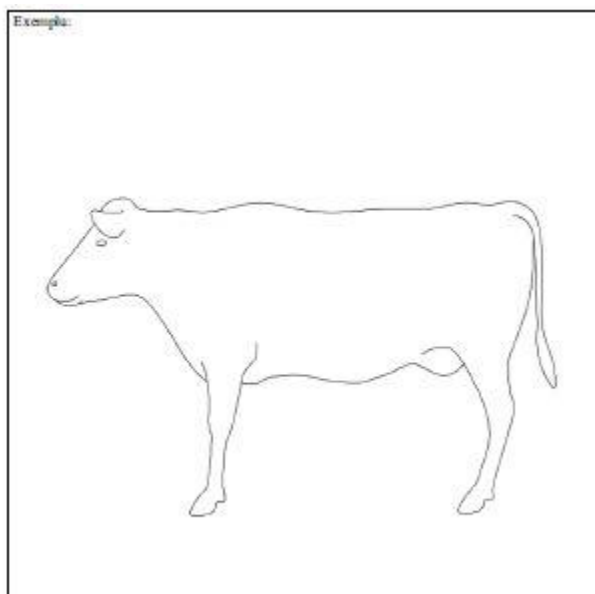
4. Observația directă a prădătorului (dacă există informații):


Numărul prădătorilor:	Prezența puilor/tineretului prădătorului:
Distanța de observare:	Condiții de vizibilitate:
Cine a făcut observația prădătorului:	

5. Semnele/indiciile de prezență ale prădătorului (dacă sunt vizibile):

Numărul prădătorilor după urme de picior:
Substrat (noroi, zăpadă, nisip, etc.):
Alte semne/indicii (excrement, urină, păr, mușcăături, zgârieturi, etc.):

6. Examinarea animalului domestic ucis/rănit \*:





Notă: \* - Desenul din figura de mai sus este orientativ. Pentru completarea formularului se vor folosi siluete aproximative care exprimă forma corpului speciilor de animale domestice supuse examinării.

#### 7. Identificarea prădătorului după semnele lăsate pe animalul domestic ucis/rănit.

Partea cadavrului	Aspecte constatate în urma inspecției	Da/Nu	Prădătorul posibil ori alte cauze, în ordinea relevanței
Ceafași traheea	- leziuni puține, găuri de mărime medie, adânci, fără ruptura țesuturilor din jur, hemoragii slabe		râs, lup, urs, câine
	- leziuni extinse, ruptura țesuturilor din jur, traheea și esofagul rupt, hemoragii puternice		câine, lup, urs, râs
	- contuzii extinse, urme de zgârieturi, ghearele nu au străpuns pielea		Câine
	- găuri fără margini roșii, fără hemoragii sub piele		Necrofagie
Capul	- craniul cu fracturi, hemoragii la nas și gură, capul răsucit într-o poziție anormală		urs, accident de mașină
	- lipsa capului		vulpe, lup, urs
	- mușcături pe craniu		urs, lup, câine
	- mușcături pe bot		urs, lup
	- găuri mici și adânci pe craniu		Păsări
Coloana vertebrală	- ruptă		urs, accident de mașină, cădere
Spatele	- mușcături pe spate și flancuri		câine, lup, urs
	- urme de gheare multiple pe greabăn și flancuri		Urs
Cutia toracică	- deschisă, organele interne consumate		urs, lup, câine

	- închisă, organele interne mâncate printre coaste		Păsări
Cavitatea abdominală	- deschisă, intestinele extrase		lup, câine, urs
Abdomenul	- urme de mușcături, hemoragii subcutanee		câine, lup
	- ugerul consumat		Urs
Membrele	- mușchii consumați		râs, câine, lup
	- smulse, dispersate pe o suprafață mai mare		urs, lup
Pielea	- zgârieturi adânci care ajung până la țesuturile de sub piele		Râs
	- 2-5 zgârieturi paralele, late		Urs
	- zgârieturi superficiale		câine, lup
Cadavrul în general	- consumat parțial, mușcături multiple dispersate pe tot corpul		Câine
	- mutat și acoperit cu sol, frunze, crengi		urs, râs
	- un număr mare de animale omorâte		lup, urs

## 8. Concluzii.

Pe baza căror semne am stabilit identitatea speciei de prădător?
Există semne care ar putea indica faptul că paguba ar fi fost produsă de o altă specie?
Alte pagube materiale produse:
Documentarea s-a făcut prin: (fotografiere, filmare, prelevarea probelor biologice, etc.)
Alte informații relevante <sup>1</sup>

<sup>1</sup>medicul veterinar de liberă practică împuternicit are obligația de a stabili un diagnostic privind vătămarea animalului;  
- în cazul animalului rănit, va stabili dacă este posibilă valorificarea cantității de carne rezultate în urma sacrificării acestuia, în baza acestor date, comisia de constatare și evaluare a pagubelor stabilind valoarea despăgubirilor acordate.

Data: .....

Numele și prenumele, calitatea, semnătura .....

Numele și prenumele, calitatea, semnătura .....

Numele și prenumele, calitatea, semnătura .....